

Graviditás alatt diagnosztizált melanoma esete*

Melanoma diagnosed during gravidity*

FÁBIÁN MELINDA DR.¹, BALOGH PETRA DR.², HÁRSING JUDIT DR.¹,
SOMLAI BEÁTA DR.¹, KUZMANOVSZKI DANIELLA DR.¹, HOLLÓ PÉTER DR.¹,
KOSTIC SZILÁRD DR.³, PATYÁNYIK MIHÁLY DR.⁴, KÁRPÁTI SAROLTA DR.¹,
TÓTH BÉLA DR.¹

Semmelweis Egyetem, Általános Orvostudományi Kar, Bőr-, Nemikórtani és Bőronkológiai
Klinika, Budapest¹

Semmelweis Egyetem, Általános Orvostudományi Kar, I.sz. Patológiai és Kísérleti Rákkutató
Intézet, Budapest²

Országos Onkológiai Intézet, Mellkassebészeti Osztály, Budapest³
Uzsoki utcai Kórház, Onkoradiológiai Osztály, Budapest⁴

ÖSSZEFOGLALÁS

Az utóbbi években egyre bővül a melanoma hormonszenzitivitásával foglalkozó közlemények száma. Ez részben a melanomában is megtalálható klasszikus ösztrogén receptoroknak, részben az egyre gyakoribb, terhességgel összefüggő melanomák növekvő incidenciái adatainak köszönhető. A terhesség asszociált melanoma előfordulása, mint egyedi és speciális entitás egyre gyakrabban vet föl megoldatlan kérdéseket és jelenleg nincs egységes álláspont a graviditás alatt diagnosztizált lokalizált és előrehaladott melanomák terápíájára és ellátására vonatkozóan. Jelen közleményünk a terhesség során diagnosztizált melanomák klinikai vonatkozásait taglalja, melyet egy saját eset bemutatásával tesz érthetőbbé.

Kulcsszavak:

melanoma – graviditás – ösztrogén

SUMMARY

The number of studies dealing with the hormone sensitivity of melanoma tumour cells has continuously been increasing. The reasons, which can be linked partly to the fact that the hormone receptor expression pattern in melanoma may have influence on disease progression and survival rates, that there is rise in epidemiological data indicating the increased frequencies of pregnancy-related cases. Since the diagnostic criteria of pregnancy-associated melanomas are unique and it is considered a special entity, it often causes unresolved questions regarding the treatment. Nowadays in fact, we do not have unified standpoint for the management of localized and disseminated melanomas diagnosed during pregnancy. Our current paper illustrates a case of pregnancy-associated melanoma with its clinical and pathological aspects.

Key words:

melanoma – gravidity – estrogen

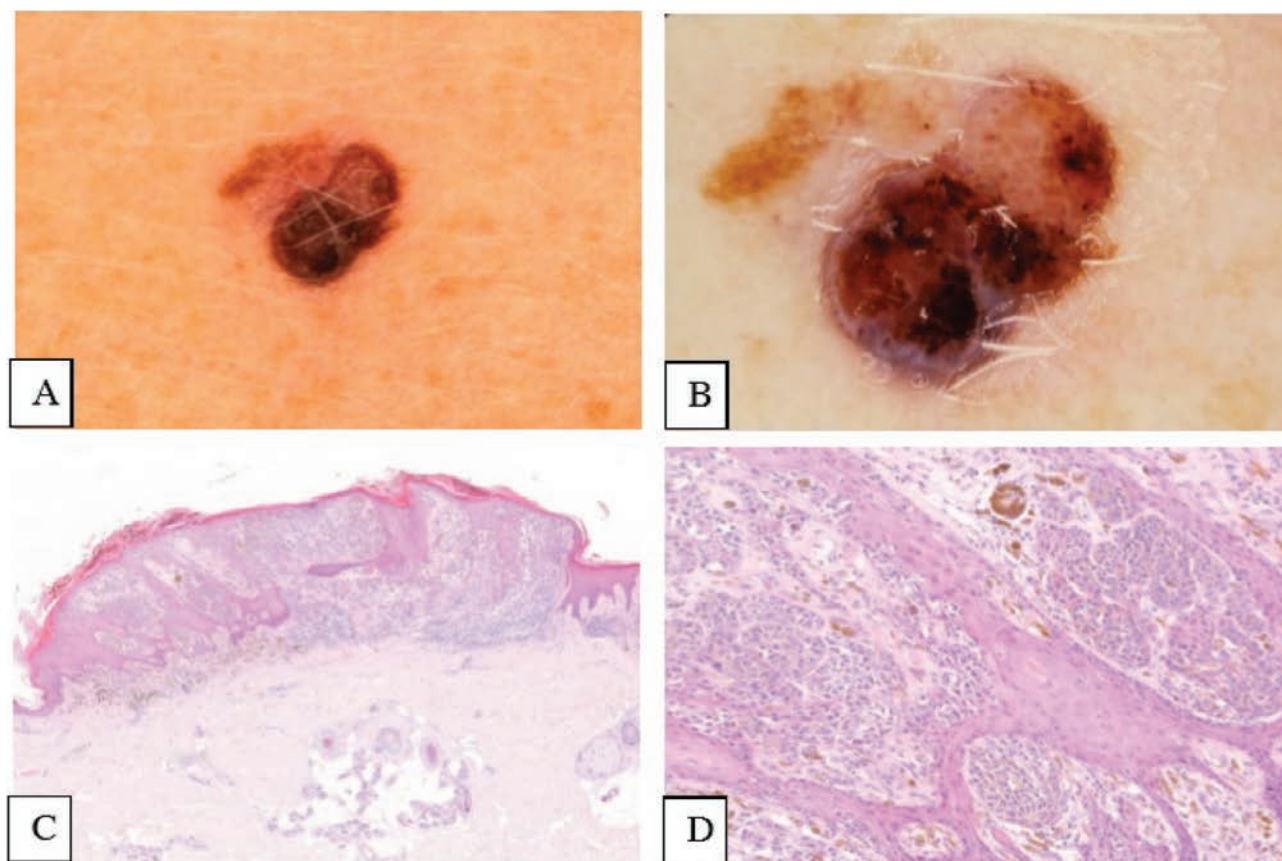
A melanoma incidenciája mind hazánkban, mind világszerte növekvő tendenciát mutat (1-4). Bár előfordulása sokkal gyakoribb az idősebb betegpopulációban, egyre gyakrabban találkozunk fiatalkori melanomás esetekkel és a reprodukcióban lévő nők körében az egyik leggyakrabban diagnosztizált malignitás közé tartozik (5-7). Kialakulásában a genetikai predispozíció és a napfényártalom mellett egyre több irodalom veti fel a nem, valamint a melanoma és a különböző hormonális állapotok (pl. terhesség, in vitro fertilizáció, fo-

gamzástgátlók szedése, hormonterápia) közötti kapcsolatot (8-10). A nemek közötti eltérő incidenciái adatok, a primer tumorjellemzőkben és a férfi-női betegek eltérő túlélési adataiban észlelt különbségek kapcsán merült fel a nem, mint lehetséges prognosztikai faktor szerepe melanomában (11-16). A nemek között megfigyelt különbségekben az eltérő szérumszintek és a hormonreceptorok eltérő megoszlása mellett, a változatos napozási szokásoknak, illetve a D-vitamin metabolizmusnak is szerepe lehet (17).

Levelező szerző: Fábíán Melinda dr.

e-mail: fabian.melinda@med.semmelweis-univ.hu

*A Roche (Magyarország) Kft. és az MDT 2017. évi pályázatának nyertes közleménye



1. ábra

A jobb alkaron lévő melanoma makroszkópos (A), dermatoszkópos (B) és szövettani (C: 5x-ös, D: 10x-es nagyítás) képe

A melanomát az egyik leggyakoribb terhesség asszociált tumornak tartják az emlő-, az ovarium és a cervix carcinoma mellett, előfordulását korábbi irodalmak 2,0-5,0/100 000 terhességre becsülik (7, 18-22). Konkrét definícióját az egyes szerzők különbözőképpen fogalmazzák meg, a legtöbb irodalom a terhesség alatti vagy a terhességet követő egy éven belüli - postpartum időszak - diagnosztizált tumort nevezi terhesség asszociált melanomának (TAM) (23, 24). Míg melanomával kapcsolatban számos, nagy esetszámú, populáció alapú, kontrollált klinikai vizsgálat áll rendelkezésre, addig a TAM-ról ezen vizsgálatok száma limitált, a megjelent közlemények között sok az ellentmondás, a terhesség alatt diagnosztizált melanomák terápiájára vonatkozó protokollok nem egységesek, így számos kérdést vetnek fel a daganat el látásával kapcsolatban (25-27). Korábbi irodalmak TAM esetén kedvezőtlenebb prognózist jósoltak, de az idő múlásával és a TAM-ról szóló egyre bővülő irodalommal, a legtöbb munkacsoport nem talált különbséget a terhesség asszociált és a nem terhesség asszociált melanomás betegek túlélési adataiban (5, 28-33).

A legtöbb szerző a tradicionális, rutin diagnosztikában alkalmazott klinikopatológiai jellemzőket hasonlított össze (Breslow-féle tumorvastagság, mitózis index, ulceráció megléte vagy hiánya, peritumoralis vagy intratumoralis limfociták infiltráció, szövettani típusok stb.), de napjainkban egyre több munkacsoport vizsgálja az ösztrogén

receptorok (ER) jelenlétét melanomában és TAM-ban (34-36).

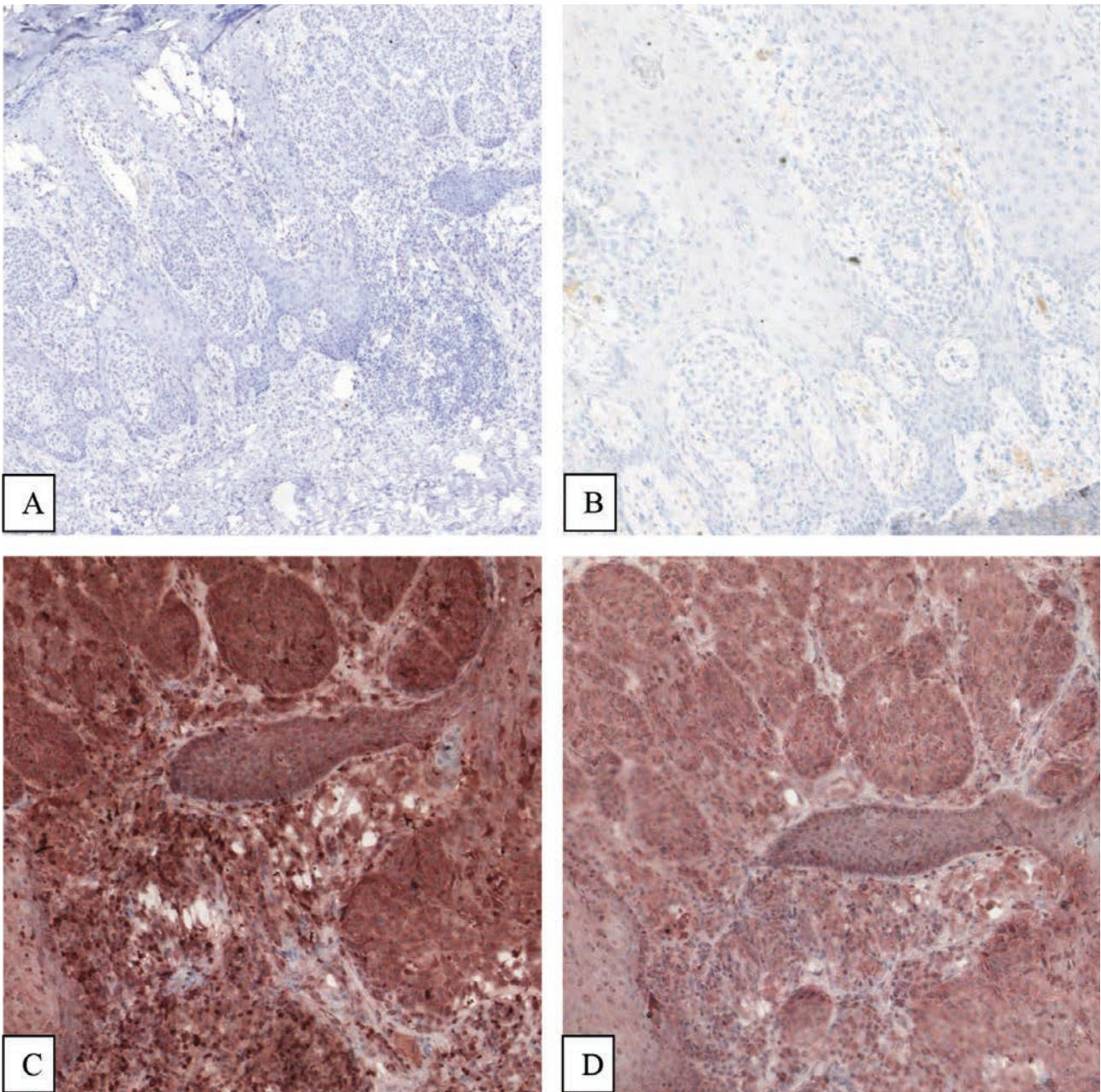
A TAM-al kapcsolatban megjelent ellentmondásba ütköző közlemények áttekintése vezetett a munkacsoportunk által végzett vizsgálat megtervezéséhez és kivitelezéséhez, mely során egy hazai centrumban vizsgáltuk a TAM előfordulásának gyakoriságát, és a betegség lefolyását a tradicionális, klinikai gyakorlatban alkalmazott prognosztikai faktorok figyelembevételével. Retrospektív vizsgálataink során a Semmelweis Egyetem, Bőr-, Nemikórtani és Bőronkológiai Klinikán, 11 éves periódus alatti betegpopulációt elemezve, intézetünkben a TAM előfordulása a reprodukzív életkorban lévő melanomás nőbetegek között 10% volt (37). Más munkacsoportokhoz hasonlóan, vizsgálataink során nem találtunk szignifikáns különbséget a terhesség alatti és a postpartum időszakban diagnosztizált melanomák klinikopatológiai jellemzői és az azonos életkorú és tumorstádiumú kontroll csoport klinikopatológiai és túlélési adatai között (kivéve a peritumoralis limfocita infiltráció esetén megfigyelt gyakoribb előfordulást a TAM csoportban) (5, 28, 34, 37). Ezt követően a klasszikus (ösztrogén receptor alfa (ER α) és beta (ER β)), és a nem klasszikus (G protein-kapcsolt ösztrogén receptor) ER-ok jelenlétét és prognózisban betöltött szerepét vizsgáltuk melanomában illetve TAM-ban (38). Jelen esetismertetés kapcsán egy első trimeszterben diagnosztizált melanoma esetét mutatjuk be a vizsgált TAM betegcsoportból.

Esetismertetés

22 éves nőbetegünk második terhességének 7. hetében észlelte a jobb alkarján lévő, gyermekkora óta meglévő naevus megváltozását (1. ábra). Első terhességének terminusa ezt megelőzően 11 hónappal történt, melyet 9 hónap anyatejes táplálás követett. Betegünk bőrtípusa Fitzpatrick II, gyermekkorában 2 alkalommal volt hólyagos napégése, szoláriumba soha nem járt, újszülött korában 48 óráig részesült kékfényterápiában. A családban melanoma vagy egyéb bőrdaganat nem fordult elő.

A jobb alkaron lévő pigmentált tumor in toto excisiójára 2 cm-es biztonsági szegéllyel 2006. augusztus 3-án került sor, a szövettani vizs-

gálat a melanoma malignum diagnózisát igazolta (SSM, Clark IV, Breslow 2,0 mm, naevoid sejtípus, mitózis index: 3, gyulladás: mérsékelt, kereksejtes, erodált). Tekintettel a magas rizikójú melanomára, a graviditás 10. hetében művi abortuszra került sor. 2006 szeptemberében végzett staging vizsgálatok a melanoma malignum propagációját kizárták (sentinel nyirokcsomó biopszia (SLNB) áttétet nem igazolt, hasi UH vizsgálaton, mellkas rtg vizsgálat során metasztázis nem volt látható), mely alapján betegünk IIA stádiumba tartozott (pT2bN0M0). Onkoteam interferon alfa-2a (Roferon-A) adjuváns terápiát javasolt, melyet betegünk 18 hónapig szövődménymentesen kapott, kontroll-vizsgálatokon rendszeresen részt vett. 2010-ben, négy évvel a primer tumor diagnózisát követően a melanoma műtéti hegében subcutan cso-



2. ábra

ER α , PR, ER β és GPER receptorok immunhisztokémiai festése.

A: ER α , 5x-ös nagyítás, negatív festődés, a receptor nem expresszálódik;

B: progeszteron receptor, 10x-es nagyítás, receptor negativitás;

C: ER β : 10x-es nagyítás, diffúz és intenzív citoplazmatikus expresszió;

D: GPER, 10x-es nagyítás, diffúz és intenzív citoplazmatikus festődés.

ER β és GPER citoplazmatikus mintázata nagyfokú hasonlóságot mutat

mó keletkezett, melynek in toto sebészi excisioja lokális recidívát igazolt. Ekkor végzett re-staging vizsgálatok disszeminációt nem igazoltak (pT2bN0M0, IIA).

2012 novemberében a műtéti hegtől proximálisan, mobilis, tömött csomó alakult ki, in transit metasztázis lehetősége merült fel, onkoteam az elváltozás in toto excisioját és pozitron emissziós tomographia (PET) CT-vizsgálatot javasolt. Az eltávolított subcutan csomó szövettani vizsgálata lipomát igazolt. A 2012 decemberében elvégzett PET CT a jobb tüdőfélben residuális eltérésnek imponáló parenchymás lágyrész képleteket illetve a jobb tüdő alsó lebenyében egy metabolikusan nem karakterizálható gócot detektált, mely elváltozások mellkas CT követését javasolta. A 2013 februárban végzett kontroll mellkas-, has- és kismedence CT vizsgálat a tüdőben látott eltérések tekintetében növekedést nem látott, de a jobb tüdő 10-es szegmentumában a korábban is észlelt lézió esetében felvetette az alapbetegség szekunder manifesztációját, mely miatt 2013 májusában az Országos Onkológiai Intézetben atípusos rezekció történt. Az eltávolított szoliter góc szövettani vizsgálata melanoma malignum metasztázisát igazolta. A primer tumor, a lokális recidíva és a tüdőmetasztázis mutációanalízise a BRAF gén 15-ös exon vad típusát igazolta. S-100, LDH értékek normál tartományban voltak, re-staging alapján betegünk IV-es stádiumba került (pT2bN0M1b).

A 2013 decemberében végzett kontroll mellkas CT felvetette a bal tüdőben a primer melanoma szekunder manifesztációját, melyet azonban a további kontroll mellkas CT vizsgálatok kizártak. A 2014 júniusában végzett has-, kismedence-, axilláris-, supra- és infraclaviculáris-, nyaki lágyrész régiók UH vizsgálata során a jobb oldali hátsó hónaljvonalban lévő deréktáji heg előtt kialakult 9x10 mm nagyságú subcutan csomó melanoma cutan metasztázisának lehetőségét vetette fel, in toto sebészi excisio történt, szövettani vizsgálat a klinikai diagnózist igazolta. Tekintettel a képalkotó vizsgálatokkal és fizikális vizsgálattal tumormentes állapotra, adjuváns humán leukocita interferon-alfa (Multiferon) terápia beállítása történt, 2 ciklus dacarbazin (DTIC) kezelést követően. 2014 októberében végzett kontroll mellkas CT felvette a jobb tüdőbázison észlelt góc esetében melanoma szekunder manifesztációját, viszont a további kontroll mellkas CT vizsgálatok és pulmonológiai konzílium az elváltozást műtét utáni állapotnak véleményezte. 2015 februárjában a jobb costolumbalis régióban, a korábbi műtéti hegtől distalisán 15x10 mm átmérőjű subcutan nodus jelent meg, melynek fine-needle aspiration cytology (FNAC) vizsgálata melanoma subcutan metasztázisát igazolta. A sebészi excisiot követően végzett mutációanalízis ismételtén a BRAF gén 15-ös exon vad típusát igazolta. Tekintettel az azonos lokalizációjú ismételt cutan metasztázisra az onkoteam irradiációt javasolt, melyet a beteg az Uzsoki utcai Fővárosi Onkoradiológiai Központban 50 Gy összdózisban megkapott. Legutóbbi (2017. 12. 11.) koponya-, nyak-, mellkas-, has-, kismedence CT illetve a 2017 októberében végzett has- és kismedence, axilláris, infraclaviculáris és nyaki régiók UH vizsgálata propagációt nem igazolt, S-100 és LDH normál tartományban volt, a beteg jelenleg tumormentes, onkodermatológiai kontrollra rendszeresen jár.

Betegünknel a primer melanomából ERβ, ERα, progesteron receptor (PR) és GPER immunhisztokémiai vizsgálatok történtek (2. ábra). A primer tumor ERβ-GPER dupla pozitívnek bizonyult.

Megbeszélés

A fiatalkori és a terhesség-asszociált melanomák előfordulása egyre gyakoribb (18, 39, 40). A klasszikus hormondependens tumorok mellett (emlő-, prosztatata-, ovarium carcinoma) egyre több közlemény veti fel a hormonális státusz és a melanoma közötti kapcsolatot (8, 9, 41-43). Az ösztrogén két legpotensebb klasszikus receptora, az ERα és az ERβ közötti egyenlőtlenség egyes tumorokban, különösen az ösztrogén dependens daganatokban progresszióhoz vezethet, ugyanis míg az ERβ jelenléte kedvező tumorjellemzőkkel társul és a receptor aktivációja antiproliferatív hatásokat közvetít, addig az ERα potenciálisan a proliferáció, így a tumorigenezis felé billenti az egyensúlyt (44, 45). Az ER

parciális agonistájaként alkalmazott tamoxifent az 1980-as években metasztatikus melanoma kezelésében is alkalmazták (46-48), és az 1990-es években alkalmazott kemohormonális terápia (kemoterápia+tamoxifen) alkalmazása áttétes melanomában (49, 50) szignifikánsan jobb parciális terápiás választ eredményezett a csak kemoterápiában részesülő betegekhez képest (51).

Korábbi vizsgálataink alapján, melyben terhességi- és nem terhességi melanomákat is vizsgáltunk, a GPER-ERβ dupla pozitív vékony melanomák kedvezőbb betegségkimenetellel, kisebb áttétképző potenciállal társultak (38). Jelen betegünk is része volt az általunk vizsgált TAM csoportnak és bár esetében nem beszélhetünk vékony melanomáról, viszont a primer tumornál detektált ERβ-GPER kettős receptor pozitivitás felvetheti magas rizikójú melanoma esetében is a két receptor prognózis előrejelzésben betöltött kedvező szerepet. Betegünknel a BRAF negativitás miatt az akkor elérhető célzott terápiás modalitás elmaradt. A diagnóziskori kezdeti stádium IIA volt, mely esetében a 10 éves túlélés valószínűsége kb. 64% (52), betegünk túlélése jelenleg 11 év. A 2013-ban végzett re-staging alapján betegünk IV-es stádiumba került, amely esetén a 2 éves túlélés valószínűsége kb. 25%, az 5 éves pedig 10% (52). Betegünk 4 éve tumormentes.

A TAM kezelésére jelenleg nincs evidencia-alapú A szintű ajánlás (39). A terhesség alatt diagnosztizált melanomák esetében a sebészi kimetszés lokál anesztéziában biztonsággal kivitelezhető mindhárom trimeszterben (39, 53, 54). A staging vizsgálatokhoz szükséges képalkotók okozta ionizáló sugárzás mennyiségének limitálása szükséges, ezért elsősorban az ultrahang a választandó képalkotó eljárás (53). Csonttét gyanúja esetén, gadolínium nélküli MRI vizsgálat véggezhető (IV,C) (53). CT illetve PET nem alkalmazható terhesség során (53, 55). A SLNB a kék jelölőfesték elkerülése mellett, egyedül a rövid féléletidejű technécium-99-el véggezhető graviditás alatt (53, 56-58). Metasztatizáló melanoma esetén nincsenek adatok, melyek alátámasztanák az ipilimumab vagy a vemurafenib graviditás alatti biztonságos alkalmazását, tehát terhesség alatt kerülésük javasolt (V, D) (53). Az első közlés egy eset riport, amelyben a graviditás 25. hetében kezdtek 960 mg/2x/nap dózisban vemurafenib kezelést metasztatikus melanomában (59). A kezelés megkezdését követően a magzat intrauterin növekedése csökkent így a terhesség 30. hetében elektív császármetszést hajtottak végre, mely során egészséges magzat jött a világra, viszont az anyát a vemurafenib terápia elkezdését követően 3,5 hónappal a melanoma gyors propagációja miatt elvesztették (59). Az anti-CTLA4 ipilimumab IgG1 szerkezeténél fogva átjut a placentán és majmokban neonatális elhalást, malformációkat okoz (60). Amennyiben indokolt, graviditás alatt a szisztémásan adható gyógyszerek közül az interferon-alfa adható (53, 61, 62).

Bár a legtöbb közlemény szerint lokalizált melanoma esetében a terhesség nem befolyásolja kedvezőtlen módon a daganat lefolyását (29, 37, 63), a melanoma diagnózisát követően a gyermekvállalás késleltetését javasolják 2-5 évig, ugyanis ebben az időszakban a leggyakoribb a melanoma okozta recidívák előfordulása (57, 63, 64).

Tekintettel a magas rizikójú melanomák terhesség alatti ritka előfordulására, kevés irodalmi adat áll rendelkezésre, így a terhesség megtartása vagy esetleges megszakítása mindig személyre szabott döntés kell legyen az irányelvek és a biztonságga alkalmazható terápiás modalitások figyelembevételével (53, 63).

IRODALOM

1. Siegel R., Ma J., Zou Z., Jemal A.: Cancer statistics. *CA Cancer J Clin.* (2014) 64(1), 9-29.
2. Rastrelli M., Tropea S., Rossi C.R. és mtsai.: Melanoma, epidemiology, risk factors, pathogenesis, diagnosis and classification. *In Vivo.* (2014) 28(6),1005-11.
3. Toth V.: [Necessity of the development of a melanoma prevention program in Hungary - in the light of epidemiological data]. *Magy Onkol.* (2016) 60(1),78-83.
4. de Vries E., Bray F. I., Coebergh J. W. és mtsai.: Changing epidemiology of malignant cutaneous melanoma in Europe 1953-1997, rising trends in incidence and mortality but recent stabilizations in western Europe and decreases in Scandinavia. *(Int J Cancer).* (2003) 107(1),119-26.
5. Johansson A. L., Andersson T. M., Plym A. és mtsai.: Mortality in women with pregnancy-associated malignant melanoma. *J Am Acad Dermatol.* (2014) 71(6),1093-101.
6. Eibye S., Kjaer S. K., Mellemkjaer L.: Incidence of pregnancy-associated cancer in Denmark, 1977-2006. *Obstet Gynecol.* (2013)122(3),608-17.
7. Mitrou S., Zarkavelis G., Fotopoulos G. és mtsai.: A mini review on pregnant mothers with cancer, A paradoxical coexistence. *J Adv Res.* (2016)7(4),559-63.
8. Ribeiro M. P., Santos A. E., Custodio J. B.: Rethinking tamoxifen in the management of melanoma, New answers for an old question. *Eur J Pharmacol.* (2015) 764,372-8.
9. Enninga E. A., Holtan S. G., Creedon D. J. és mtsai.: Immunomodulatory effects of sex hormones, requirements for pregnancy and relevance in melanoma. *Mayo Clin Proc.* (2014) 89(4),520-35.
10. Koomen E. R., Joosse A., Herings R. M. és mtsai.: Estrogens, oral contraceptives and hormonal replacement therapy increase the incidence of cutaneous melanoma: a population-based case-control study. *Ann Oncol.* (2009) 20(2),358-64.
11. Mervic L.: Prognostic factors in patients with localized primary cutaneous melanoma. *Acta Dermatovenerol Alp Pannonica Adriat.* (2012) 21(2),27-31.
12. Lasithiotakis K., Leiter U., Meier F. és mtsai.: Age and gender are significant independent predictors of survival in primary cutaneous melanoma. *Cancer.* (2008) 112(8),1795-804.
13. Kolmel K. F., Kulle B., Lippold A. és mtsai.: Survival probabilities and hazard functions of malignant melanoma in Germany 1972-1996, an analysis of 10433 patients. Evolution of gender differences and malignancy. *Eur J Cancer.* (2002) 38(10),1388-94.
14. Scoggins C. R., Ross M. I., Reintgen D. S. és mtsai.: Gender-related differences in outcome for melanoma patients. *Ann Surg.* (2006) 243(5),693-8; discussion 8-700.
15. Liu F., Bessonova L., Taylor T. H. és mtsai.: A unique gender difference in early onset melanoma implies that in addition to ultraviolet light exposure other causative factors are important. *Pigment Cell Melanoma Res.* (2013) 26(1),128-35.
16. Joosse A., de Vries E., Eckel R. és mtsai.: Gender differences in melanoma survival: female patients have a decreased risk of metastasis. *J Invest Dermatol.* (2011) 131(3),719-26.
17. Nosrati A., Wei M. L.: Sex disparities in melanoma outcomes: the role of biology. *Arch Biochem Biophys.* (2014) 563,42-50.
18. Stensheim H., Moller B., van Dijk T. és mtsai.: Cause-specific survival for women diagnosed with cancer during pregnancy or lactation: a registry-based cohort study. *J Clin Oncol.* (2009) 27(1),45-51.
19. Jhaveri M. B., Driscoll M. S., Grant-Kels J. M.: Melanoma in pregnancy. *Clin Obstet Gynecol.* (2011) 54(4),537-45.
20. Dillman R. O., Vandermolen L. A., Barth N. M. és mtsai.: Malignant melanoma and pregnancy ten questions. *West J Med.* (1996) 164(2),156-61.
21. Pentheroudakis G., Pavlidis N.: Cancer and pregnancy: poena magna, not anymore. *Eur J Cancer.* (2006) 42(2),126-40.
22. Lee Y. Y., Roberts C. L., Dobbins T. és mtsai.: Incidence and outcomes of pregnancy-associated cancer in Australia, 1994-2008: a population-based linkage study. *BJOG.* (2012) 119(13),1572-82.
23. Smith L. H., Dalrymple J. L., Leiserowitz G. S. és mtsai.: Obstetrical deliveries associated with maternal malignancy in California, 1992 through 1997. *Am J Obstet Gynecol.* (2001) 184(7),1504-12; discussion 12-3.
24. Merkel E. A., Martini M. C., Amin S. M. és mtsai.: A comparative study of proliferative activity and tumor stage of pregnancy-associated melanoma (PAM) and non-PAM in gestational age women. *J Am Acad Dermatol.* (2016) 74(1),88-93.
25. Gupta A., Driscoll M. S.: Do hormones influence melanoma? Facts and controversies. *Clin Dermatol.* (2010) 28(3),287-92.
26. Jones M. S., Lee J., Stern S. L. és mtsai.: Is Pregnancy-Associated Melanoma Associated with Adverse Outcomes? *Journal of the American College of Surgeons.* (2017) 225(1),149-58.
27. Ribero S., Longo C., Dika E. és mtsai.: Pregnancy and melanoma: a European-wide survey to assess current management and a critical literature overview. *Journal of the European Academy of Dermatology and Venereology:JEADV.* (2017) 31(1),65-9.
28. O'Meara A. T., Cress R., Xing G. és mtsai.: Malignant melanoma in pregnancy. A population-based evaluation. *Cancer.* (2005) 103(6),1217-26.
29. Daryanani D., Plukker J. T., De Hullu J. A. és mtsai.: Pregnancy and early-stage melanoma. *Cancer.* (2003) 97(9),2248-53.
30. Moller H., Purushotham A., Linklater K. M. és mtsai.: Recent childbirth is an adverse prognostic factor in breast cancer and melanoma, but not in Hodgkin lymphoma. *Eur J Cancer.* (2013) 49(17),3686-93.
31. Byrom L., Olsen C., Knight L. és mtsai.: Increased mortality for pregnancy-associated melanoma: systematic review and meta-analysis. *Journal of the European Academy of Dermatology and Venereology : JEADV.* (2015) 29(8),1457-66.
32. Pack G. T., Scharnagel I. M.: The prognosis for malignant melanoma in the pregnant woman. *Cancer.* (1951) 4(2),324-34.
33. Sutherland C. M., Loutfi A., Mather F. J. és mtsai.: Effect of pregnancy upon malignant melanoma. *Surg Gynecol Obstet.* (1983) 157(5),443-6.
34. Zhou J. H., Kim K. B., Myers J. N. és mtsai.: Immunohistochemical expression of hormone receptors in melanoma of pregnant women, nonpregnant women, and men. *Am J Dermatopathol.* (2014) 36(1),74-9.
35. de Giorgi V., Gori A., Gandini S. és mtsai.: Oestrogen receptor beta and melanoma: a comparative study. *Br J Dermatol.* (2013) 168(3),513-9.
36. Ohata C., Tadokoro T., Itami S.: Expression of estrogen receptor beta in normal skin, melanocytic nevi and malignant melanomas. *J Dermatol.* (2008) 35(4),215-21.
37. Fabian M., Toth V., Somlai B. és mtsai.: Retrospective Analysis of Clinicopathological Characteristics of Pregnancy Associated Melanoma. *Pathol Oncol Res.* (2015) 21(4),1265-71.
38. Fabian M., Rencz F., Krenacs T. és mtsai.: Expression of G protein-coupled oestrogen receptor in melanoma and in pregnancy-associated melanoma. *Journal of the European Academy of Dermatology and Venereology : JEADV.* (2017) 31(9),1453-61.
39. de Haan J., Lok C. A., de Groot C. J. és mtsai.: Melanoma during pregnancy: a report of 60 pregnancies complicated by melanoma. *Melanoma Res.* (2017) 27(3),218-23.
40. Reed K. B., Brewer J. D., Lohse C. M. és mtsai.: Increasing incidence of melanoma among young adults: an epidemiological study in Olmsted County, Minnesota. *Mayo Clin Proc.* (2012) 87(4),328-34.
41. Mitkov M., Joseph R., Copland J.: 3rd. Steroid hormone influence on melanomagenesis. *Mol Cell Endocrinol.* (2015) 417,94-102.
42. Marzagalli M., Montagnani Marelli M., Casati L. és mtsai.: Estrogen Receptor beta in Melanoma: From Molecular Insights to Potential Clinical Utility. *Front Endocrinol (Lausanne).* (2016) 7,140.

43. Janik M. E., Belkot K., Przybylo M.: Is oestrogen an important player in melanoma progression? *Contemp Oncol (Pozn)*. (2014)18(5),302-6.
44. Bardin A., Boulle N., Lazennec G. és mtsai.: Loss of ERbeta expression as a common step in estrogen-dependent tumor progression. *Endocr Relat Cancer*. (2004) 11(3),537-51.
45. Helguero L. A., Faulds M. H., Gustafsson J. A. és mtsai.: Estrogen receptors alfa (ERalpha) and beta (ERbeta) differentially regulate proliferation and apoptosis of the normal murine mammary epithelial cell line HC11. *Oncogene*. (2005) 24(44),6605-16.
46. Meyskens F. L., Jr., Voakes J. B.: Tamoxifen in metastatic malignant melanoma. *Cancer Treat Rep*. (1980) 64(1),171-3.
47. Creagan E. T., Ingle J. N., Green S. J. és mtsai.: Phase II study of tamoxifen in patients with disseminated malignant melanoma. *Cancer Treat Rep*. (1980) 64(2-3),199-201.
48. Mirimanoff R. O., Wagenknecht L., Hunziker N.: Long-term complete remission of malignant melanoma with tamoxifen. *Lancet*. (1981) 1(8234),1368-9.
49. McClay E. F., Mastrangelo M. J., Berd D. és mtsai.: Effective combination chemo/hormonal therapy for malignant melanoma: experience with three consecutive trials. *Int J Cancer*. (1992) 50(4),553-6.
50. Crowell E. B., Jr., Higa G. M.: The chemohormonal therapy of metastatic melanoma: possible benefit of tamoxifen. *W V Med J*. (1993) 89(6),233-5.
51. Beguerie J. R., Xingzhong J., Valdez R. P.: Tamoxifen vs. non-tamoxifen treatment for advanced melanoma: a meta-analysis. *Int J Dermatol*. (2010) 49(10),1194-202.
52. Balch C. M., Gershenwald J. E., Soong S. J. és mtsai.: Final version of 2009 AJCC melanoma staging and classification. *J Clin Oncol*. (2009) 27(36),6199-206.
53. Peccatori F. A., Azim H. A., Jr., Orecchia R. és mtsai.: Cancer, pregnancy and fertility: ESMO Clinical Practice Guidelines for diagnosis, treatment and follow-up. *Ann Oncol*. (2013) 24 Suppl 6,vi160-70.
54. Pentheroudakis G., Orecchia R., Hoekstra H. J. és mtsai.: Cancer, fertility and pregnancy: ESMO Clinical Practice Guidelines for diagnosis, treatment and follow-up. *Ann Oncol*. (2010) 21 Suppl 5,v266-73.
55. Wang P. I., Chong S. T., Kielar A. Z. és mtsai.: Imaging of pregnant and lactating patients: part 2, evidence-based review and recommendations. *AJR Am J Roentgenol*. (2012) 198(4),785-92.
56. Crisan D., Treiber N., Kull T. és mtsai.: Surgical treatment of melanoma in pregnancy: a practical guideline. *J Dtsch Dermatol Ges*. (2016)14(6),585-93.
57. Schwartz J. L., Mozurkewich E. L., Johnson T. M.: Current management of patients with melanoma who are pregnant, want to get pregnant, or do not want to get pregnant. *Cancer*. (2003) 97(9),2130-3.
58. Andtbacka R. H., Donaldson M. R., Bowles T. L. és mtsai.: Sentinel lymph node biopsy for melanoma in pregnant women. *Ann Surg Oncol*. (2013) 20(2),689-96.
59. Maleka A., Enblad G., Sjors G. és mtsai.: Treatment of metastatic malignant melanoma with vemurafenib during pregnancy. *J Clin Oncol*. (2013) 31(11),e192-3.
60. Grunewald S., Jank A.: New systemic agents in dermatology with respect to fertility, pregnancy, and lactation. *J Dtsch Dermatol Ges*. (2015)13(4),277-89; quiz 90.
61. Hauschild A., Gogas H., Tarhini A. és mtsai.: Practical guidelines for the management of interferon-alpha-2b side effects in patients receiving adjuvant treatment for melanoma: expert opinion. *Cancer*. (2008)112(5),982-94.
62. Basta P., Bak A., Roszkowski K.: Cancer treatment in pregnant women. *Contemp Oncol (Pozn)*. (2015) 19(5),354-60.
63. Brady M. S., Noce N. S.: Pregnancy is Not Detrimental to the Melanoma Patient with Clinically Localized Disease. *J Clin Aesthet Dermatol*. (2010) 3(3),22-8.
64. Driscoll M. S., Grant-Kels J. M.: Hormones, nevi, and melanoma: an approach to the patient. *J Am Acad Dermatol*. (2007) 57(6),919-31; quiz 32-6.

Érkezett: 2018. 03. 04.

Közlésre elfogadva: 2018. 03. 09.